

Canine angiostrongylosis in Poland

Tomczuk K., Szczepaniak K., Division of Parasitology and Parasitic Diseases, Faculty of Veterinary Medicine, University of Life Sciences in Lublin

The purpose of this paper was to present an emerging parasitic disease in dogs in Poland. Angiostrongylosis is a parasitosis of the cardio-pulmonary system of dogs and other Canidae, such as foxes, caused by nematode *Angiostrongylus vasorum* – the lungworm. In many European countries it occurs with diverse extensiveness, especially in foxes. Epidemiology of this parasite in eastern European countries is poorly recognized and also little is known about its presence in Poland. The publication describes the most relevant information of the lungworm biology, clinical symptoms, diagnosis, treatment and prevention of the disease. Here, we furnish evidence indicating a relatively frequent incidence of this nematode in Poland and warn against growing prevalence of infestation.

Keywords: *Angiostrongylus vasorum*, canine pulmonary angiostrongylosis.

Angiostrongyloza jest inwazją dotyczącą zwierząt mięsożernych, określaną potocznie jako francuska robaczka serca. W wielu krajach Europy stwierdzana jest ze zróżnicowaną ekstensywnością, zwłaszcza u lisów i innych dzikich zwierząt mięsożernych oraz u psów. Szczególne nasilone występowanie choroby notowane jest w Niemczech, Danii oraz Wielkiej Brytanii (1, 2, 3, 4). Mimo podobieństwa warunków środowiskowych i klimatycznych, opublikowane w 2007 r. informacje o występowaniu angiostrongylozy w Polsce dotyczyły wyłącznie wilków (5). Nie było dotychczas żadnych doniesień o zachorowaniach u psów w naszym kraju. Skłoniło to do badań w tym kierunku.

Na zlecenie firmy Bayer, we współpracy z IDEXX Vet. Med. Lab. oraz Instytutem Parazytologii z Uniwersytetu w Zurychu w 2012 r., przebadano w kierunku angiostrongylozy ponad 3 tys. surowic psów

Angiostrongyloza u psów w Polsce

Krzysztof Tomczuk, Klaudiusz Szczepaniak

z Zakładu Parazytologii i Chorób Inwazyjnych Wydziału Medycyny Weterynaryjnej w Lublinie

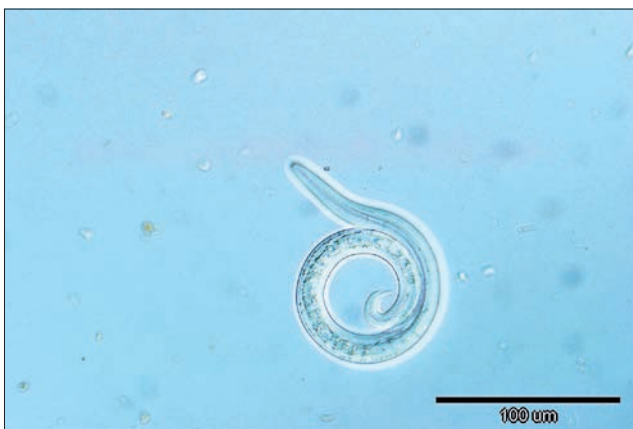z terenu Polski. Zastosowano metodę immunoenzymatyczną (ELISA) w różnych konfiguracjach. Użyto wiele wariantów badania: poszukiwano tylko swoistych przeciwciał bądź tylko antygenów *Angiostrongylus vasorum* lub jednocześnie przeciwciał i antygenów. W zależności od zastosowanej strategii, ekstensywność inwazji *Angiostrongylus vasorum* u psów w Polsce na podstawie wyników badań serologicznych oszacowano na poziomie od 0,51 do 1,78% (6). Pozytywnie reagujące zwierzęta pochodziły z terenu całego kraju. Mimo wykrycia kilkudziesięciu seropozytywnych psów, nie udało się jednak stwierdzić klinicznego przypadku inwazji. Pierwszy taki przypadek rozpoznano i opisano w Zakładzie Parazytologii i Chorób Inwazyjnych Wydziału Medycyny Weterynaryjnej Uniwersytetu Przyrodniczego w Lublinie (7). Oba te fakty, zarówno wyniki badań serologicznych, jak i potwierdzenie klinicznego przypadku angiostrongylozy, są dowodem na występowanie tego pasożyta u psów w Polsce.

Charakterystyka pasożyta

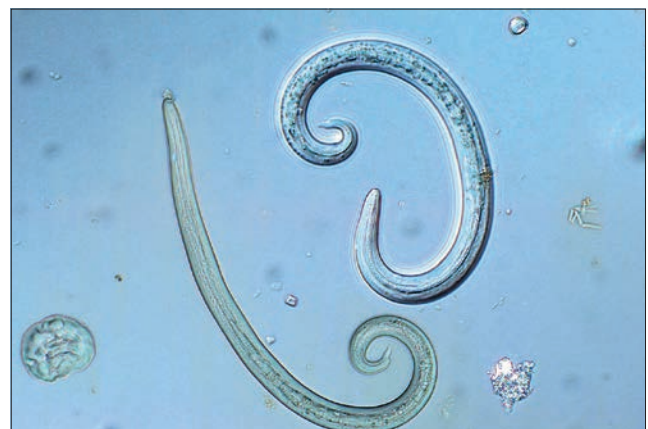Nadrodzina Metastrongyloidea to rozbudowany takson, który skupia wiele rodzajów i rodzajów nicieni. Sklasyfikowane tu pasożyty potocznie określa się jako nicienie płucne. Rodzaj *Angiostrongylus* jest jednym z przedstawicieli tej nadrodziny. Należy do niego kilka gatunków nicieni, wśród których są pasożyty gryzoni, ryjówek oraz mięsożernych. Potwierdzono, że przynajmniej dwóch przedstawicieli tego rodzaju (*A. cantonensis*, *A. costaricensis*) może być pasożytami ludzi. Część gatunków, takich

jak *A. cantonensis*, *A. dujardini*, *A. mackerasae*, *A. malaysiensis*, *A. sandarsae* i *A. vasorum*, lokalizuje się w tętnicach płucnych i prawej komorze serca, a inne (*A. costaricensis*, *A. siamensis*) pasożytują w naczyniach kręgowych. Postaci dorosłe tylko trzech przedstawicieli rodzaju *Angiostrongylus* (*A. andersoni*, *A. blarinae*, *A. michiganensis*) nie zasiedlają naczyń krwionośnych swoich żywicieli, a lokalizują się w oskrzelikach, przyczyniając się do tworzenia dużych ropni w płucach (8).

Dla lekarzy zajmujących się diagnostyką i leczeniem psów w Europie, największe znaczenie ma gatunek *Angiostrongylus vasorum*, którego postaci dorosłe lokalizują się w naczyniach krwionośnych, głównie tętnicach płucnych oraz prawej komorze serca. Nicienie te z uwagi na hematofagię charakteryzują się krwistoczerwoną barwą. Samice są większe od samców, osiągają do 2,5 cm długości. Jasna pętla macicy kontrastuje z czerwoną barwą jelita wypełnionego krwią, dając efekt dwukolorowego robaka. Samce długości 14–18 mm są jednobarwne, a w odcinku ogonowym mają charakterystyczną torebkę kopulacyjną i długie szczecinki kopulacyjne. Poza dojrzałymi nicieniami na uwagę zasługuje również morfologia larw L1, stwierdzanych w śluzie dróg oddechowych, płwocinie lub w kale zarażonych zwierząt. Larwy te mierzą około 310–400 µm długości i mają w grzbietowym odcinku ogona charakterystyczny kolec (ryc. 1, 2). Te szczegółowe morfologiczne pozwalają na identyfikację i odróżnienie *Angiostrongylus vasorum* od form rozwojowych innych gatunków nicieni obecnych w kale lub płwocinie psowatych (9, 10, 11, 12).



Ryc. 1. Larwa L1 *A. vasorum* z charakterystycznym zakończeniem ogona



Ryc. 2. Morfologia larw L1 *A. vasorum*

Żywiciele pasożyta

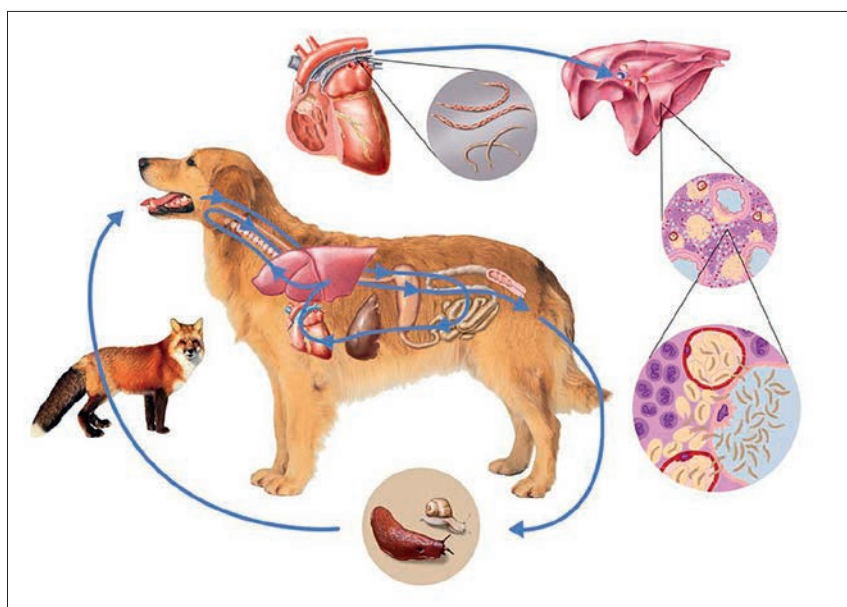
Pasożyty przechodzą złożony cykl rozwojowy z udziałem jednego żywiciela pośredniego. Głównymi żywicielami ostatecznymi są przedstawiciele rodziny psowatych (Canidae) na wielu kontynentach, z wyjątkiem strefy arktycznej. Inwazję stwierdzano także wśród innych przedstawicieli drapieżnych z rodziny łasicowatych (Mustelidae; 8). Z uwagi na specyfikę cyklu rozwojowego inwazja znacznie częściej rozprzestrzenia się u zwierząt wolno żyjących. Naturalnym rezerwuarem inwazji w Europie są lisy, jenoty, wilki, a także wydra europejska, tchórz zwyczajny oraz borsuk. Na innych kontynentach taką rolę pełnią kojoty, szakale, a także hieny. Psy zarażają się rzadziej, chociaż w ostatnich latach, zwłaszcza w Europie, notuje się rosnącą ekstenywność inwazji *Angiostrongylus vasorum* u tych zwierząt. Według obecnego stanu wiedzy u kotów nie stwierdza się jej inwazji (6, 8, 15). Przeczy temu opisany przypadek u kota w Niemczech (13) oraz informacja o rozpoznaniu angiostrongylozy u kota w Warszawie (niepublikowane dane Rafała Niziołka). Żywicielami pośrednimi pasożyta są bezkręgowce – ślimaki lądowe należące do wielu rodzin i rodzajów. Wśród nich spotykane są zarówno popularne winniczki, jak i wiele gatunków ślimaków bezskorupowych (ryc. 3). Poza typowymi żywicielami pośrednimi w cyklu mogą wystąpić żywiciele dodatkowi (parateniczni – rezerwuarowi). Są nimi drobne zwierzęta kręgowce (żaby, ptaki oraz gryzonie) żywiące się ślimakami.

Rozwój pasożyta

Dojrzałe samice lokalizujące się w tętnicy płucnej żywicieli ostatecznych, po zapłodnieniu składają jaja, które z prądem krwi docierają do kapilar płucnych. W tych warunkach odbywa się wyklucie larw z jaj. Larwy uzbrojone w kolec perforują ścianę pęcherzyków płucnych, a następnie przenikają do światła oskrzelików. Z tym etapem cyklu związane są objawy kliniczne ze strony układu oddechowego. Larwy L1 obecne w śluzie dróg oddechowych są wydalane do środowiska zewnętrznego wraz z płwociną lub, co zdarza się znacznie częściej, są połykane i z treścią pokarmową wydalane są z kałem. Wydalanie larw może przebiegać nieregularnie. Ślimaki, żerując na kale zarażonych zwierząt, prawdopodobnie zjadają inwazyjne larwy L1. W ślimakach larwy te przechodzą dalsze przeobrażenia, kolejne linienia i po około 3 tygodniach osiągają postać inwazyjną dla żywiciela ostatecznego – larwy L3. Taki przebieg cyklu rozwojowego klasyfikuje je jako biohelminty (ryc. 4). Biorąc pod uwagę, że ślimaki żyją do kilku lat, można zakładać, że inwazyjne larwy ulokowane w cystach również przez długi czas



Ryc. 3. Dwa ślimaki winniczki (*Helix pomatia*) żerujące na odchodach psa. Możliwa droga zarażenia żywiciela pośredniego



Ryc. 4. Cykl rozwojowy *A. vasorum* (schemat udostępniony dzięki uprzejmości firmy Bayer)

zachowują swą inwazyjność w organizmach żywicieli pośrednich. Jest to jeden z czynników sprzyjających rozprzestrzenianiu inwazji w określonych środowiskach. Zarażenie zwierząt mięsożernych następuje drogą pokarmową. Larwy po uwolnieniu się w przewodzie pokarmowym przenikają barierę jelitową, osiągając układ krwionośny i docierają do węzłów chłonnych. Jest to ważny etap rozwoju larwalnego *A. vasorum*. W węzłach chłonnych dochodzi do dwu kolejnych linień. Jest to prawdopodobnie moment, w którym dochodzi do prezentacji antygenów wylinkowych i powstania odporności chroniącej organizm żywiciela przed kolejnymi zarażeniami. Faktem jest, że angiostrongyloza stwierdzana jest najczęściej u młodych zwierząt. Larwy L5 po opuszczeniu węzłów chłonnych kręzkowych, około 10 dnia po zarażeniu, dostają się do tętnicy płucnej i tam dojrzewają. Okres prepatentny inwazji wynosi 40–49 dni. Nicienie te żyją długo w tętnicy płucnej i prawej komorze serca, nawet do 5 lat (2, 9, 10, 11).

Drogi zarażenia

Zarażenie zwierząt mięsożernych następuje w wyniku zjedzenia żywiciela pośredniego – ślimaka. Przypuszcza się jednak, że w przypadku psów znacznie częściej dochodzi do zarażenia w innych okolicznościach. Zarażone ślimaki są zjadane przez żywicieli paratenicznych, a te, transportując inwazyjne larwy L3, zarażają psy lub inne zwierzęta mięsożerne. Zjedzenie żywiciela paratenicznego, jakimi są ptaki, gryzonie lub płazy, może odgrywać istotną rolę w inwazjologii *A. vasorum* u psów. Poza takimi możliwościami rozprzestrzeniania inwazji obserwuje się jeszcze jedno bardzo istotne zjawisko. Larwy L3 obecne w ślimakach charakteryzują się wyjątkową witalnością. W przypadku obumarcia ślimaka, bez względu na okoliczności, larwy wydostają się z niego i mogą jeszcze przez jakiś czas egzystować w środowisku. Mogą znajdować się na źdźbłach traw, roślinach, a nawet w kałużach. (9, 10). Szczególnie wilgotne

środowisko sprzyja przeżywalności larw. W tych okolicznościach zwierzęta mięsożerne, pijąc wodę z otwartych zbiorników lub zjadając rośliny, mogą ulegać zarażeniu.

Patogeneza inwazji

W trakcie inwazji stwierdza się patogenne oddziaływanie nicieni w miejscach przebywania pasożytów w poszczególnych fazach rozwoju, jak i reakcje ogólnoustrojowe. W pęcherzykach płucnych stwierdza się wybroczyny spowodowane wędrującymi larwami. W naczyniach krwionośnych płuc powstają zakrzepy wywołane obecnością zarówno dojrzałych pasożytów oraz ich jaj, jak form larwalnych. W mięszu płuc powstają rozsiiane zmiany wielkości orzecha laskowego. W wyniku zaburzeń krążeniowych w płucach dochodzi do przerostu prawej komory serca, wystąpienia nadciśnienia płucnego oraz wodobrzusza. Dojrzałe nicienie oraz larwy mogą niekiedy wędrować z krwią do różnych narządów. Wynikiem tego może być obecność pasożytów w gałkach ocznych, ośrodkowym układzie nerwowym, wątrobie, nerkach lub mięśniach i związane z tym reakcje zapalne. Częstym objawem występującym w przewlekłym przebiegu inwazji są koagulopatie na tle trombocytopenii (9, 11, 14).

Obraz kliniczny

Występowanie oraz nasilenie objawów klinicznych zależą w głównym stopniu od intensywności inwazji oraz wieku żywiciela. Objawy kliniczne są zauważalne najczęściej dopiero w okresie patentnym inwazji. Zwykle dominują objawy oddechowe i krążeniowe: utrudnione oddychanie, duszność i kaszel. Według Koch i wsp. (3) dotyczą one 68% przypadków inwazji. Ponadto mogą występować inne, mniej swoiste objawy, jak: depresja (22%), nietolerancja wysiłku (15,6%), wychudzenie, niedokrwistość (14%), wymioty (10%), biegunka (4%), obrzęki podskórne (2,5%), objawy neurologiczne (4,4%) i chrzäkanie (1,9%). Często inwazji towarzyszą krwawienia spowodowane koagulopatią (15,6%). Mogą to być krwawienia z jamy nosa lub jamy ustnej, krwiaki, wybroczyny, wylewy podspojówkowe lub krwimocz. W 6,9% przypadków inwazji nie występują żadne objawy kliniczne. Nieleczona choroba ma najczęściej przebieg letalny, choć zdarzają się przypadki spontanicznego samowyleczenia (3, 9, 10, 11, 15).

Rozpoznawanie

Pomocne w rozpoznaniu choroby są informacje uzyskane od właściciela dotyczące niektórych objawów, jak skłonność do krwawień czy objawów duszności. Również wynik badania klinicznego skłania do

podjęcia analiz w kierunku parazytologicznym. Z uwagi na wydalanie z organizmu larw rozpoznanie przyżyciowe inwazji polega na badaniu kału metodami larwoskopowymi, np. metodą Baermanna i poszukiwaniu larw o długości od 310 do 400 μm . Larwy L1 *A. vasorum* oglądane w preparacie mikroskopowym wyróżniają się charakterystycznie zakończonym ogonem, który jest falisto załamany i posiada wyrostek na grzbietowej stronie (9, 10, 11, 16). Larwy z uwagi na swój duży ciężar nie wpływają w klasycznych metodach flotacyjnych z użyciem nasyconego roztworu NaCl. Larwy *A. vasorum* można wykryć metodami flotacyjnymi, zastępując ten roztwór płynami o dużym ciężarze właściwym (nasycony roztwór NaCl i MgCl_2 lub nasycony roztwór NaCl i sacharozy o ciężarze właściwym 1,3). Warunkiem prawidłowego rozpoznania jest użycie świeżego kału, najlepiej pobranego z odbytnicy. Charakterystyczne larwy można również stwierdzić w śluzie z dróg oddechowych pobranym trakcie badań bronchoskopowych lub w płwocinie zarażonego zwierzęcia. W diagnostyce angiostrongylozy mają zastosowanie również testy serologiczne ELISA, wykrywające krążące we krwi antygeny pasożyta lub przeciwciała (9, 12, 17, 18). Testy te mimo dużej czułości i swoistości są obarczone pewnym ryzykiem błędu, zwłaszcza w inwazjach o małej intensywności. W postawieniu prawidłowego rozpoznania możliwe jest również wykorzystanie technik molekularnych- metody PCR (19). Materiałem do badania jest kał zwierzęcia. Metoda PCR wykrywająca specyficzne sekwencje DNA pasożyta cechuje się niespotykaną czułością. Teoretycznie wystarczająca jest obecność jednej komórki nicienia, aby doszło do amplifikacji wybranego fragmentu DNA i odczytania dodatniego wyniku. Mimo dużej czułości i swoistości metodą tą nie można wykryć inwazji w okresie prepatentnym. Podczas sekcji dojrzałe pasożyty stwierdza się w tętnicy płucnej oraz prawej komorze serca.

Postępowanie

Inwazja w zależności od intensywności może stanowić zagrożenie dla życia zwierzęcia i jedynie podjęcie leczenia daje szansę powrotu do zdrowia.

W leczeniu należy uwzględnić dwa tory postępowania. Leczenie przyczynowe, mające na celu eliminację pasożyta, oraz leczenie objawowe (wspomagające), które doraźnie łagodzi objawy kliniczne, a w konsekwencji często ratuje życie. W celu eliminacji nicieni możliwe jest zastosowanie jednego z kilku preparatów: moksydektynę stosuje się jednorazowo, w dawce 2,5–6,25 mg/kg m.c., w formie spot on; oxymilbemycyny 1× tydzień, *p.o.*, 0,5 mg/kg m.c. (20), fenbendazol doustnie, 20–50 mg/kg

m.c., przez 5 dni lub 20 mg/kg m.c., dziennie przez 10–20 dni, lewamizol 7,5–10 mg/kg m.c., podskórnie, przez 2–3 kolejne dni (9, 10, 11, 12). Leczenie przyczynowe jest niezbędnym warunkiem ratowania zwierzęcia, lecz samo w sobie może stanowić często zagrożenie życia. Przyczyną możliwych komplikacji są zabite nicienie docierające do naczyń krwionośnych płuc, powodujące niebezpieczne dla życia zatorty. Ryzyko powikłań jest wprost proporcjonalne do intensywności inwazji oraz związane jest z indywidualnymi reakcjami żywiciela. W celu minimalizowania niebezpieczeństwa należy stosować postępowanie objawowe, a w szczególności: w przypadku intensywnych krwawień leki poprawiające krzepliwość krwi, ponadto wskazane są leki zmniejszające ciśnienie krwi w tętnicy płucnej, kortykosteroidy (prednizolon) łagodzące skutki możliwych zatortów, osłonę antybiotykową oraz leki poprawiające krążenie i wzmacniające. Wskazane jest podawanie płynów infuzyjnych oraz rozważenie potrzeby transfuzji krwi. Nie wszystkie próby leczenia inwazji *A. vasorum* kończą się powodzeniem. Analiza przypadków klinicznych wykazała, że 75% inwazji ulega wyleczeniu, 16% psów nie przeżywa terapii, a 8% leczonych zwierząt poddawano eutanazji (21, 9).

Z uwagi na coraz częstsze występowanie zagrożenia angiostrongylozą, większego znaczenia nabierają działania profilaktyczne zmierzające do niedopuszczenia do zarażenia lub eliminacji inwazji na początkowym etapie jej rozwoju. Trudnym zadaniem jest izolacja zwierząt w środowisku naturalnym i uniemożliwienie zjadania żywicieli pośrednich, paratenicznych lub inwazyjnych larw ze środowiska. Dlatego szczególnego znaczenia nabiera stosowanie chemioprophylaktyków, czyli leków przeciwpasożytniczych, których stężenie terapeutyczne utrzymywałoby się przez cały okres występowania zagrożenia. Substancjami spełniającymi takie kryteria są makrocycliczne laktony. U psów profilaktycznie można stosować moksydektynę 2,5 mg/kg m.c., spot on, w powtórzeniach co miesiąc, przez cały okres występowania zagrożenia (15) lub oxymilbemycynę 1× tydzień, 0,5 mg/kg m.c., *p.o.* (21). Regularne stosowanie tych endoektycydów chroni też przed wieloma innymi groźnymi inwazjami.

Sytuacja inwazjologiczna w Europie i Polsce

Występowanie *A. vasorum* w Europie jest bardzo zróżnicowane. W niektórych rejonach kontynentu występują endemiczne obszary inwazji. Dotyczy to głównie Skandynawii (do 9,8% zarażonych psów w Danii) oraz w Wielkiej Brytanii (do 4%). Rosnącą ekstensywność na przestrzeni ostatnich lat notuje się również w Niemczech

(wzrost z 1,3 do 7,4%; 1, 4). W krajach południa Europy ekstensywność inwazji jest znacznie niższa i waha się w granicach 1% (Grecja). W Polsce dotychczas *A. vasorum* nie był stwierdzany u psów, mimo potwierdzonego występowania u dzikich zwierząt mięsożernych. Inwazję stwierdzono badaniami sekcyjnymi u wilków żyjących w Bieszczadach, gdzie potwierdzono ekstensywność inwazji na poziomie 7% (5). Dzikie zwierzęta mięsożerne, szczególnie lisy rude (*Vulpes vulpes*), są naturalnym rezerwuarem pasożyta. W wielu krajach Europy znaczna część populacji tych zwierząt jest zarażona (22). Największą ekstensywność *A. vasorum* u lisów rudych odnotowano na terenie Danii – 92,9%. Warunki klimatu morskiego, sprzyjające utrzymaniu się znacznej populacji ślimaków, odgrywają istotną rolę. Zaskakujące jest, że również w kontynentalnej Hiszpanii lub Włoszech inwazja u lisów utrzymuje się, odpowiednio, na poziomie 21 i 39%. Od kilku lat obserwuje się w Europie poszerzanie się ognisk występowania *A. vasorum* u psów. Wydaje się, że czynnikiem odpowiedzialnym za taki stan rzeczy jest znaczący wzrost populacji lisów oraz ich przenikanie do środowiska zurbanizowanego. Biorąc pod uwagę częste występowanie *A. vasorum* u psów w krajach sąsiadujących, zaskakujący był brak doniesień o tej inwazji u psów w Polsce. Dlatego wyniki badań serologicznych znacznej liczby psów z różnych rejonów Polski (3345 psów) przedstawione przez Schnieder i wsp. (6) w 2013 r. były dużym zaskoczeniem. W zależności od użytego testu, ekstensywność inwazji *A. vasorum* oszacowano na poziomie od 0,51 do 1,79%. Zakładając, że w badaniu uczestniczyły zwierzęta miejskie, z różnych grup wiekowych, cechujące się dbałością swoich właścicieli, to faktyczna ekstensywność tego pasożyta w populacji psów w Polsce może być znacznie wyższa. Inwazja *A. vasorum* jest na terenie Polski problemem nieznanym. Analizując podobieństwo warunków klimatycznych i faunistycznych do krajów o endemicznym występowaniu inwazji (Niemcy, Dania) oraz występowanie naturalnego rezerwuara pasożyta wśród zwierząt wolno żyjących, można sugerować, że również w Polsce inwazja ta u psów osiąga poziom kilku procent populacji. Badania serologiczne zdają się to potwierdzać. Tezę tę potwierdza również fakt stwierdzenia pierwszego klinicznego przypadku *A. vasorum* u psa w Lublinie (7). Inwazję stwierdzono u półtorarocznej sukicy rasy dalmatyńczyk, z objawami utrzymującego się kaszlu i wymiotami, z domieszka krwi. Po rozpoznaniu koproscopowym oraz bronchoskopowym i zastosowaniu kuracji fenbendazolem inwazja została wyeliminowana i zwierzę wróciło do zdrowia.

Przyczyny narastającej liczby zarażeń

Domniemanym rezerwuarem inwazji *A. vasorum* są prawdopodobnie lisy rude. Wprawdzie w Polsce nie było w ostatnich latach badań dotyczących tego gatunku zwierząt w kierunku angiostrongylozy, lecz fakt ten znajduje potwierdzenie w krajach ościennych. Rosnąca populacja lisów oraz ich urbanizacja wskazują, że mogą one być istotnym rezerwuarem inwazji (22). Zajmowanie przez te zwierzęta nowych środowisk, w tym miejskich, niesie ryzyko kontaminacji środowiska i zarażenia żywicieli pośrednich. Dodatkowe znaczenie ma nowe zjawisko socjologiczne, polegające na zamieszkiwaniu znacznej populacji ludzi wraz ze swymi zwierzętami w terenach wiejskich i podmiejskich. Stwarza to sposobność częstszego komunikowania się ludzi i zwierząt ze środowiskiem sylwastycznym. Inwazja może dotyczyć szczególnie psów mających częstszy kontakt ze środowiskiem leśnym. Propagowanie rodzinne, a więc również ze zwierzętami towarzyszącymi, odpoczynku na łonie natury może mieć odzwierciedlenie w zwiększonym ryzyku szerzenia się inwazji. Ten sam aspekt dotyczyć może niektórych grup zwierząt, w tym szczególnie psów myśliwskich.

Zalecenia dotyczące profilaktyki

Środowiskowe występowanie form inwazyjnych w żywicielach pośrednich lub w postaci wolnych larw L3 stwarza duże ryzyko zarażenia zwierząt odwiedzających określone biotopy. Badania inwazyjologiczne dowiodły, że szczególnie dotyczy to młodych psów (3). Należy zwracać uwagę, aby ta grupa zwierząt przebywała w bezpiecznym, wolnym od form inwazyjnych otoczeniu. Dodatkowo, ważnym aspektem jest przeciwdziałanie kontaminacji środowiska przez dzikie zwierzęta, będące rezerwuarem inwazji.

Z uwagi na trudność ciągłego kontrolowania zachowań psów znacznie skuteczniejszą formą profilaktyki jest stosowanie antyhelmintyków w okresie ekspozycji na zarażenie. Skuteczne w tym zakresie są makrocykliczne laktony (moksydektyna lub milbemecyna), stosowane w czasie gdy może dojść do zarażenia. W takich okolicznościach już na wczesnym etapie inwazji dochodzi do eliminacji pasożytów. Skuteczność protekcyjną przedstawionych substancji badano w licznych doświadczeniach (15, 20, 21). Dostępny preparat zawierający moksydektynę to Advocate (firmy Bayer), konfekcjonowany w formie pour on, a czas jego działania terapeutycznego wynosi około miesiąca. Milbemecyna dla zwierząt mięsożernych dostępna jest w postaci tabletek Milbemax (firmy Novartis) i powinna być podawana w odstępach tygodniowych.

Piśmiennictwo

- Barutski D., Schaper R.: Natural infections of *Angiostrongylus vasorum* and *Crenosoma vulpis* in dogs in Germany (2007–2009). *Parasitol. Res.* 2009, **105**, Supplement, 39–48.
- Koch J., Willesen J.L.: Canine pulmonary angiostrongylosis: an update. *Vet. J.* 2009, **179**, 348–359.
- Koch J., Willesen J.L., Jessen I.R., Jensen A.L., Kristensen A.T.: *Angiostrongylus vasorum* (French heartworm) in dogs - epidemiological and clinical aspects. W: *Proceedings of the International Conference on Emerging Snail Borne Helminth Diseases*, Copenhagen, Denmark, 2005, s. 10–12.
- Taubert A., Pantchev N., Vrhovec M.G., Bauer C., Hermsilla C.: Lungworm infections (*Angiostrongylus vasorum*, *Crenosoma vulpis*, *Aelurostrongylus abstrusus*) in dogs and cats in Germany and Denmark in 2003–2007. *Vet. Parasitol.* 2009, **159**, 175–180.
- Szczęsna J., Popiołek M., Śmietana W.: A study on the helminthfauna of wolves (*Canis lupus*) in the Bieszczady Mountains (south Poland) — preliminary results. *Wiad. Parazyt.* 2007, **53** (Supplement), 37.
- Schnyder M., Schaper R., Pantchev N., Kowalska D., Szwedko A., Deplazes P.: Serological detection of circulating *Angiostrongylus vasorum* antigen- and parasite-specific antibodies in dogs from Poland. *Parasitol. Res.* 2013, **112**, 109–117.
- Szczepaniak K., Tomczuk K., Buczek K., Komsta R., Łojczyk-Szczepaniak A., Staniec M., Winiarczyk S.: Pierwszy rozpoznany bezpośrednio, kliniczny przypadek angiostrongylozy u psa w Polsce. *Med. Weter.* 2014 w druku
- Anderson R.C.: *Nematode Parasites of Vertebrates their Development and Transmission*. 2nd ed., CABI 2006, s. 293–296.
- Deplazes P., Eckert J.V., Samson-Himmelstjerna G., Zahner H.: *Lehrbuch der Parasitologie für Die Tiermedizin*, Enke Verlag, Stuttgart, 2012.
- Fagasiński A., Zalewski A.: Angiostrongyloza – nowa groźna inwazja. *Mag. Wet.* 2009, **12**, 1257–1258.
- Gundlach J.L., Szadzikowski A.B.: *Parazytologia i parazytozy zwierząt*. PWRiL Warszawa 2004, s. 185–186.
- Schnieder T.: *Veterinärmedizinische Parasitologie*. Parey Verlag, Stuttgart, 2006.
- Bangoura B., Stockel F., Dauschies A., Nather S., Jörn U., Schoon H. A., Müller K.: Fallbericht einer patenten feline *Angiostrongylus vasorum* - Infektion. *Tagung der Deutschen Veterinärmedizinischen Gesellschaft Fachgruppe Parasitologie und parasitäre Krankheiten in Gießen* 2013.
- Prestwood A. K., Greene C. E., Mahaffey E. A., Burgess D. E.: Experimental canine angiostrongylosis: I. Pathologic manifestations. *J. Am. Anim. Hosp. Assoc.* 1981, **17**, 491–497.
- Willesen J.L., Kristensen A.T., Jensen A.L., Heine J., Koch J.: Efficacy and safety of imidacloprid/moxidectin spot-on solution and fenbendazole in the treatment of dogs naturally infected with *Angiostrongylus vasorum*. *Vet. Parasitol.* 2007, **147**, 258–264.
- Mehlhorn H., Düwel D., Raether W.: *Diagnose und Therapie der Parasiten von Haus-, Nutz- und Heimtieren*. Gustav Fischer, Stuttgart, Jena, New York, 1993.
- Schucan A., Schnyder M., Tanner I., Barutski D., Traversa D., Deplazes P.: Detection of specific antibodies in dogs infected with *Angiostrongylus vasorum*. *Vet. Parasitol.* 2012, **185**, 216–224.
- Schnyder M., Tanner I., Webster P., Barutski D., Deplazes P.: An ELISA for sensitive and specific detection of circulating antigen of *Angiostrongylus vasorum* in serum samples of naturally and experimentally infected dogs. *Vet. Parasitol.* 2011, **179**, 152–158.
- Al-Sabi M.N.S., Deplazes P., Webster P., Willesen J.L., Davidson R.K., Kapel C.M.O.: PCR detection of *Angiostrongylus vasorum* in faecal samples of dogs and foxes. *Parasitol. Res.* 2010, **107**, 135–140.
- Schnyder M., Fahrion A., Ossent P., Kohler L., Webster P., Heine J., Deplazes P.: Larvicidal effect of imidacloprid/moxidectin spot-on solution in dogs experimentally inoculated with *Angiostrongylus vasorum*. *Vet. Parasitol.* 2009, **166**, 326–332.
- Conboy G.: Natural infections of *Crenosoma vulpis* and *Angiostrongylus vasorum* in dogs in Atlantic Canada and their treatment with milbemycin oxime. *Vet. Rec.* 2004, **155**, 16–18.
- Morgan E.R., Tomlinson A., Hunter S., Nichols T., Roberts E., Fox M.T., Taylor M.A.: *Angiostrongylus vasorum* and *Eucoleus aerophilus* in foxes (*Vulpes vulpes*) in Great Britain. *Vet. Parasitol.* 2008, **154**, 48–57.

Dr hab. Krzysztof Tomczuk, Zakład Parazytologii i Chorób Inwazyjnych, Wydział Medycyny Weterynaryjnej Uniwersytetu Przyrodniczego, ul. Akademicka 12, 20-035 Lublin, e-mail: krzysztof.tomczuk@up.lublin.pl